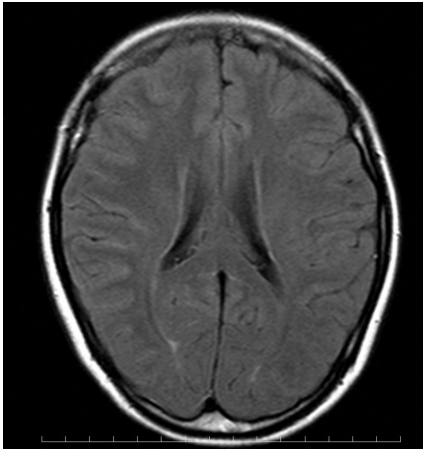
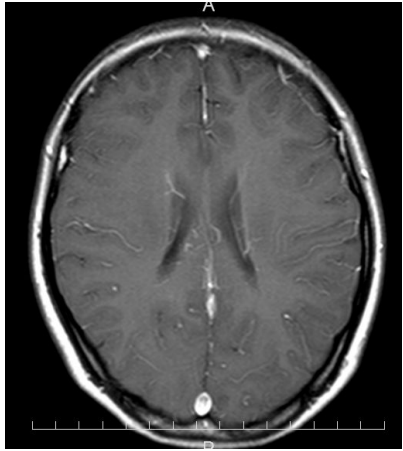


『クエスチョン・バンク総合内科専門医試験 予想問題集』の訂正

(2018/09/26)

Page	問題番号	項目	誤	正
26	19	解説d	モノクロ <u>ナ</u> ール	モノクロ <u>ー</u> ナル
135	86	画像診断A	…心筋壁厚を認める.	…心筋壁 <u>肥</u> 厚を認める.
157	103	補足事項	続発性 <u>下</u> 垂体機能低下症では…	続発性 <u>副</u> 腎皮質機能低下症では…
162	109	基本事項	ヘモグロビン分子の寿命が長いため, <u>12</u> カ月の血糖コントロール…	ヘモグロビン分子の寿命が長いため, <u>1~2</u> カ月の血糖コントロール…
246	184	解法の要点	正球性 <u>血</u> 色素性貧血	正球性 <u>正</u> 色素性貧血
438	329	問題 右の画像 (ガドリニウム造影T1像)		
438	329	解法の要点	…, 髄液検査上, <u>脳脊髄炎</u> を疑う所見である.	…, 髄液検査上, <u>脳髄膜炎</u> を疑う所見である.
439	329	解説e	<u>中枢神経内リンパ腫</u> で…	<u>中枢神経原発悪性リンパ腫</u> で…