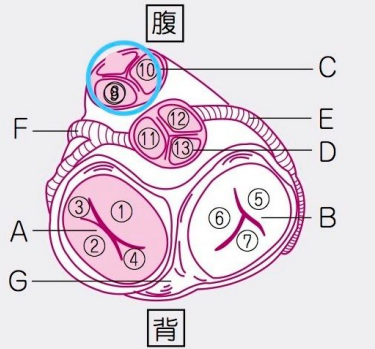
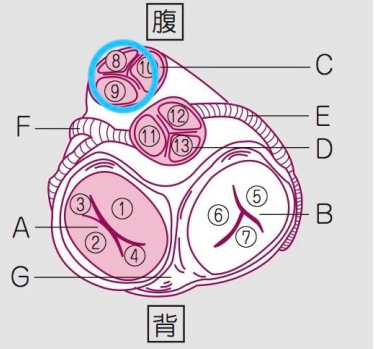


Page	項目	誤	正
J-59	INTRO. ■末梢神経障害の病型	慢性炎症性脱髄性多発神経炎 (CIPD)	慢性炎症性脱髄性多発神経炎 (CIDP)
H-46	INTRO. ■CD4陽性T細胞数の低下時に予測されるHIV合併症(指標疾患)	HAART(治療有効例)	ART(治療有効例)
B-48	■SIRS(全身性炎症反応症候群)診断基準項目	(病み消404)	(病み免116)
B-55	■代表的な膵内分泌腫瘍	インスリノーマ(参照D-44) ガストリノーマ(参照D-43) グルカゴノーマ(参照D-45) VIP産生腫瘍(参照D-45)	インスリノーマ(参照D-47) ガストリノーマ(参照D-46) グルカゴノーマ(参照D-48) VIP産生腫瘍(参照D-48)
C-15	検査/診断	Kerley's B line(参照I-51)	Kerley's B line(参照I-55)
C-60	治療	病原体に対し感受性のある抗菌薬(参照H-37)	病原体に対し感受性のある抗菌薬(参照H-4)
D-14	■希釈性低Na血症に対する治療	(yn-D13)	(yn-D31)
D-28	■副甲状腺疾患の分類	(病み代243, 244)	(病み代240, 244)
D-69	検査/診断	血中のロイシン↑, イソロイシン↑, バリン↑を認める(参照D-41).	血中のロイシン↑, イソロイシン↑, バリン↑を認める(参照D-44).
H-21	INTRO.	(参照I-16)	(参照I-18)
J-10	■脳神経の機能 ■舌の支配神経	(yn-J52)(病み神240) (yn-J40)(病み神214)	(yn-J40)(病み神214) (yn-J52)(病み神240)
J-62	てんかん	(yn-J180)	(yn-J190)
L-17	■胸腔穿刺	(yn-I18)	(yn-I18)
L-27	■脳死(brain death)と植物状態(vegetative state)	(yn-I56, 57)	(yn-J56, 57)
L-8	INTRO.	②出血の原因として, 外傷, 消化性潰瘍, 子宮外妊娠による卵管破裂などがあり, その他の原因として, 脱水, 熱傷, 腹膜炎, 急性膵炎などがある.	②出血の原因として, 外傷, 消化性潰瘍, 異所性妊娠による卵管破裂などがあり, その他の原因として, 脱水, 熱傷, 腹膜炎, 急性膵炎などがある.
A-36	検査/診断	胚細胞の減少	杯細胞の減少

C-3	<p>■ 弁の名称(上から見た図)</p>										
G-5	<p>■ 急性GVHDと慢性GVHDの標的臓器</p>	<p>■ 急性GVHDと慢性GVHDの標的臓器 (図-C9)(©血206) 100329-960100-960100</p> <table border="1" data-bbox="566 571 965 622"> <tr> <td>急性GVHD</td> <td>皮膚(紅皮症, 紅斑, 扁平苔癬様皮疹など), 肝, 消化管</td> </tr> <tr> <td>慢性GVHD</td> <td>皮膚(硬化, 萎縮など), 毛包, 口腔, 小唾液腺, 消化管, 眼, 涙腺, 膵, 肝, 筋・関節, 生殖器</td> </tr> </table>	急性GVHD	皮膚(紅皮症, 紅斑, 扁平苔癬様皮疹など), 肝, 消化管	慢性GVHD	皮膚(硬化, 萎縮など), 毛包, 口腔, 小唾液腺, 消化管, 眼, 涙腺, 膵, 肝, 筋・関節, 生殖器	<p>■ 急性GVHDと慢性GVHDの標的臓器 (図-C9)(©血206) 100329-960100-960100</p> <table border="1" data-bbox="1013 571 1444 622"> <tr> <td>急性GVHD</td> <td>皮膚(紅皮症, 紅斑など), 肝, 消化管</td> </tr> <tr> <td>慢性GVHD</td> <td>皮膚(硬化, 萎縮, 扁平苔癬様皮疹など), 毛包, 口腔, 小唾液腺, 消化管, 眼, 涙腺, 膵, 肝, 筋・関節, 生殖器</td> </tr> </table> <p>(注: 扁平苔癬様皮疹は慢性GVHDに分類されます)</p>	急性GVHD	皮膚(紅皮症, 紅斑など), 肝, 消化管	慢性GVHD	皮膚(硬化, 萎縮, 扁平苔癬様皮疹など), 毛包, 口腔, 小唾液腺, 消化管, 眼, 涙腺, 膵, 肝, 筋・関節, 生殖器
急性GVHD	皮膚(紅皮症, 紅斑, 扁平苔癬様皮疹など), 肝, 消化管										
慢性GVHD	皮膚(硬化, 萎縮など), 毛包, 口腔, 小唾液腺, 消化管, 眼, 涙腺, 膵, 肝, 筋・関節, 生殖器										
急性GVHD	皮膚(紅皮症, 紅斑など), 肝, 消化管										
慢性GVHD	皮膚(硬化, 萎縮, 扁平苔癬様皮疹など), 毛包, 口腔, 小唾液腺, 消化管, 眼, 涙腺, 膵, 肝, 筋・関節, 生殖器										
H-9	<p>カンジダ症</p>	<p>⑫～血液培養で陰性となった後も抗菌薬を2週間投与し、～</p>	<p>⑫～血液培養で陰性となった後も抗真菌薬を2週間投与し、～</p>								